Aus dem Zahnärztlichen Institut der Universität Breslau.
(Direktor: Professor Dr. Euler.)

Das Schmelzoberhäutchen und die Karies

mit besonderer Berücksichtigung der Arbeit von Greve: „Studien über den Beginn der Schmelzkaries".

Inaugural-Dissertation

zur

Erlangung der Würde eines Doktors

der

Zahnheilkunde

bei der

Medizinischen Fakultät der Schlesischen

Friedrich Wilhelms-Universität zu Breslau

vorgelegt von

Else Poplutz,
Zahnärztin in Carlsruhe O/S.

Breslau 1928.
Druck der Breslauer Genossenschafts-Buchdruckerei, E. G. m. b. H.

Gedruckt mit Genehmigung der Medizinischen Fakultät
der Universität Breslau.
Berichterstatter: Professor Dr. Euler.

R. UNIV.
BIBLIOTHEEK
LEIDEN

Meinem lieben Vater

in Dankbarkeit gewidmet

Digitized by the Internet Archive
in 2026

https://archive.org/details/IA41548228_0071

Eine stark umstrittene Frage auf dem Gebiete der Zahnheilkunde betrifft das Verhalten des Schmelzoberhäutchens zur Karies. Die folgende Arbeit soll ein Beitrag zur Klärung und Lösung dieser Verhältnisse sein.

Mit seiner Arbeit „Ätiologie und Prophylaxe der Zahnkaries" hat Gottlieb den Anlaß zu eingehenderen und tieferen Studien über die normalen und pathologischen Vorgänge im Schmelzoberhäutchen gegeben. Trotz aller eifrigen Bemühungen sind aber die verschiedenen Forscher von einheitlichen Resultaten auf diesem Gebiete noch weit entfernt; ja sogar in der Deutung des normalen Schmelzoberhäutchens gehen die Ansichten der Autoren stark auseinander.

Bezüglich der Histogenese des Schmelzoberhäutchens stehen in neuerer Zeit drei Theorien einander gegenüber. Auf der einen Seite sind Weski, Euler und Meyer-Breslau in Übereinstimmung mit der früheren Auffassung von Kölliker und v. Ebner der Ansicht, daß das Schmelzoberhäutchen zum größeren Teil aus dem Kutikularsaum der Ameloblasten, also aus dem inneren Schmelzepithel als Kutikularschicht hervorgegangen ist und daß vom äußeren Schmelzepithel nur mehr oder weniger Zellen anfänglich darauf zu finden sind, die nachträglich atrophieren, wobei aber unter Atrophie nicht ein vollkommenes Verschwinden zu verstehen ist. Gottlieb dagegen behauptet, daß diese Ameloblastenkutikula, von ihm als primäres Schmelzoberhäutchen bezeichnet, mit dem äußeren Schmelzepithel verwächst, nachdem dessen oberflächlichsten, dem inneren Schmelzepithel aufliegenden Schichten verhornen und so ein sekundäres Schmelzoberhäutchen bilden. Erst dieses vereinigte primäre und sekundäre Schmelzoberhäutchen stellt das endgültige Schmelzoberhäutchen dar. Und zwar mißt Gottlieb dem sekundären Schmelzoberhäutchen die größere Bedeutung zu, wenn er schreibt: „Das primäre Schmelz-

oberhäutchen ist nicht an der ganzen Oberfläche des Schmelzes gebildet, sondern ist vielfach an fertig gebildeten, noch nicht durchgebrochenen Kronen nicht zu sehen. Überdies scheint es, daß es im Laufe der Zeit stellenweise atrophiert. Allenfalls spielt das sekundäre Schmelzoberhäutchen eine weitaus größere Rolle bei der Zusammensetzung des definitiven Schmelzoberhäutchens." Im Gegensatz dazu sagt Euler in seinem Referat: „Der Epithelansatz in neuerer Beleuchtung", „das wesentliche am Schmelzoberhäutchen bleibt nach wie vor der Kutikularsaum der Ameloblasten; richtig ist, daß beim Loslösen vom äußeren Schmelzepithel Zellen am Kutikularsaum haften bleiben, dem Zuge der durchbrechenden Krone folgen und vom Verbande des äußeren Schmelzepithels getrennt werden, doch ist ihre Zahl außerordentlich variabel und von den verschiedensten Umständen abhängig. Für das spätere Schmelzoberhäutchen sind sie kaum von Belang, da sie sehr rasch vollkommen atrophieren. Damit gewinnen die Begriffe sekundäres Schmelzoberhäutchen und vereinigtes Schmelzoberhäutchen höchstens vorübergehende Bedeutung". Diese beiden Theorien werden neuerdings von Neuwirth in seiner Arbeit: „Die Schmelzmembran und der Epithelansatz" entschieden bestritten. Er erkennt weder eine Ameloblastenkutikula, noch ein primäres und sekundäres Schmelzoberhäutchen an, sondern ist der Meinung, daß die regressiven Veränderungen, die nach ihm erst nach Vollendung der Schmelzbildung an den Ameloblasten einsetzen, sich sogar auch auf die Ameloblastenkutikula erstrecken. „Im Verlaufe der regressiven Veränderungen wird das Basalhäutchen schwächer und verschwindet endlich vollständig." Die Entstehung des Schmelzoberhäutchens, das er mit dem Namen der Schmelzmembran bezeichnet, stellt Neuwirth sich derart vor, daß kurz vor dem Durchbruch, wenn das äußere Schmelzepithel in Verbindung mit dem Mundhöhlenepithel getreten ist, am „inneren Saum des äußeren Epithels eine hellere, fast vollständig amorphe Zone" erkennbar wird, als Endresultat der durch regressive Veränderungen „homogenisierten" Ameloblastenschicht. Diese Schmelzmembran, deren Entwicklung Neuwirth an den Durchbruchsakt knüpft, da er niemals an retinierten Zähnen dieses Häutchen gefunden haben will, löst sich, während der Durchbruch erfolgt, vom vereinigten Epithel (nach Neuwirth äußeres Schmelzepithel und stra-

tum intermedium) los und bleibt als Schutzvorrichtung fest mit der Zahnoberfläche verbunden.

In diesen so wesentlich verschiedenen Ansichten über die Histogenese des Schmelzoberhäutchens müssen wir auch den Grund suchen, warum die Autoren in dem Streit hinsichtlich der Verordnungsfrage noch zu keiner Einigung gekommen sind. Gottlieb und seine Anhänger nehmen an, daß es sich beim Schmelzoberhäutchen um ein reines Horngewebe handelt. „Es besitzt also jeder Zahn", so schreibt er in der oben erwähnten Arbeit, „an seiner Oberfläche eine Hornschicht, die normalerweise in die Hornschichte des anschließenden Gingivaepithels übergeht, wodurch die Kontinuität der Körperdecke gewahrt bleibt". Die ganze Arbeit baut er ja auf der Verhornungsqualität des sekundären Schmelzoberhäutchens auf. „Vom Grade der Verhornung der cuticula dentis" (damit ist das sekundäre Schmelzoberhäutchen gemeint) und besonders der Lamelle hängt die Immunität gegen die Zahnkaries ab." Andresen schließt sich der Auffassung Gottliebs an. In seiner Arbeit „Die Kolloidchemie der Zahnoberfläche" lesen wir: „Die Kutikula = Zahnoberhäutchen, das aus Keratin, wahrscheinlich sogar aus mehreren Keratinen besteht, bildet eine den Schmelz überziehende Membran, entsprechend dem Hornüberzug der Haut." Er begründet diese Annahme damit, daß für Keratin spezifische Färbungen auch beim Schmelzoberhäutchen zutreffen. Die Vertreter der v. Ebnerschen Theorie dagegen lassen eine Verhornung in diesem Umfange nicht gelten, da sie ja nach Gottlieb nur das primäre Schmelzoberhäutchen für das eigentliche Schmelzoberhäutchen des Zahnes ansehen, also nur den Kutikularsaum der Ameloblasten, während das sekundäre Schmelzoberhäutchen von einigen Autoren ganz bestritten, von Weski als Epithelkutikula beschrieben wird, als ein Ausscheidungsprodukt des äußeren Schmelzepithels, das vornehmlich über die Wurzel, gelegentlich auch über die Krone des Zahnes sich erstreckt und in letzterem Falle in inniger Verbindung mit dem Schmelzoberhäutchen steht, von dem es nicht getrennt werden kann. Durch W. Meyer-Breslau in seiner Arbeit über „Strittige Fragen in der Histologie des Zahnschmelzes", hat diese Annahme Weskis insofern eine Bestätigung erfahren, als auch Meyer hin und wieder diese Epithelkutikula, freilich nur in der Gegend der Schmelzzementgrenze gefunden hat. „Gelegentlich, nicht

immer, läßt sich diese hornähnliche Substanz auch vom Zement aus nach der Krone zu auf das Schmelzoberhäutchen verfolgen, mit dem sie dann innigst verschmolzen ist. Aber meist nur ein kurzes Stück läßt sich dies „sekundäre" Schmelzoberhäutchen Gottliebs auf dem eigentlichen Schmelzoberhäutchen finden, denn es läuft unweit der Schmelzzementgrenze koronalwärts fein aus oder ist unterbrochen, um dann schließlich auch auszubleiben". Beide Autoren aber, und ihnen schließt sich Neuwirth an, dessen Schmelzmembran gleichbedeutend mit dem Kronenteil der Epithelkutikula ist, halten dieses Gebilde ohne weiteres nicht für Verhornung. Meyer behauptet vielmehr, daß es sich nur um ein „hornähnliches" Gewebe handelt, weil es „färberisch" sich nicht wie Horn verhält und ferner keinerlei Zellzeichnungen im Gewebe zu erkennen sind, wie sie Gottlieb als triftigen Grund anführt.

Über die Dicke und Struktur des Schmelzoberhäutchens findet man in der Literatur sehr auseinandergehende Angaben. Bezüglich der Struktur des Schmelzoberhäutchens äußert sich Gottlieb dahin, daß man bei mangelhafter oder noch nicht vollständig eingetretener Verhornung ziegelförmige Zeichnungen im Schmelzoberhäutchen erkennen kann, die noch ein Hinweis sind, daß das sekundäre Schmelzoberhäutchen aus dem äußeren Schmelzepithel hervorgegangen ist. An einer anderen Stelle will er bei einem in der Fläche getroffenen Schnitt durch das Schmelzoberhäutchen Abdrücke von Schmelzprismen gesehen haben, eine durchaus richtige Beobachtung, die man sich auf diese Weise erklären könnte, daß die peripherste Ameloblastenschicht in ihrem zentralen Abschnitt zunächst noch keine so ausgedehnte Verkalkung erfahren hat, daß das Prisma infolge seiner anorganischen Substanz sich von der Kutikula vollkommen getrennt hätte. Auch Guido Fischer schreibt dem Schmelzoberhäutchen eine netzförmige Struktur zu: „Es (das Schmelzoberhäutchen) scheint an Schliffen fast strukturlos, läßt aber nach Einwirkung von Säuren eine dem Schmelz ähnliche Wabenstruktur erkennen. Auch Waldeyer konnte eine feine Netzstruktur dieses Häutchens beobachten." Einige Autoren halten das Schmelzoberhäutchen für eine strukturlose, homogene Membran, während von anderer Seite dem Schmelzoberhäutchen eine faserige Beschaffenheit zugeschrieben wird.

In gleicher Weise sind auch die Ansichten über die Dicke des Schmelzoberhäutchens geteilt. Durch eingehende Messungen hat Weski die v. Ebnersche Beobachtung bestätigt gefunden, daß das Schmelzoberhäutchen als feines 1 μ dickes Häutchen die Zahnoberfläche überzieht. Hopewell Smith dagegen hat das Schmelzoberhäutchen als durchschnittlich 50 μ dickes Band dargestellt. Neuwirth zweifelt an der Möglichkeit, eine konstante Dicke für dieses Gebilde festlegen zu können, da diese an ein und demselben Zahn an verschiedenen Stellen nicht gleichmäßig ist. Nach seinen Befunden nimmt die Stärke seiner Schmelzmembran von der Loslösungsstelle bis zur Okklusionsfläche des Zahnes bedeutend ab. Aber auch er nimmt für diese Membran ein wesentlich größeres Maß als 1 μ an, wenn ihm auch die Dicke von 50 μ unwahrscheinlich erscheint.

Daß das Schmelzoberhäutchen nicht überall gleichmäßig dick die Oberfläche des Zahnes überzieht, hat auch Gottlieb schon erwähnt und Greve in seinen „Studien über den Beginn der Schmelzkaries" stützt sich auf diese Behauptung, daß das „Schmelzoberhäutchen keine einheitliche Schicht darstellt, sondern von Natur aus an manchen Stellen mangelhaft oder gar nicht ausgebildet ist". Von dieser mangelhaften Ausbildung des Schmelzoberhäutchens sollen nach Angabe verschiedener Autoren (Baumgartner, Greve, Gottlieb) vor allem die Fissuren und Foramina coeca, die Zahnhalsgegend und die Approximalflächen betroffen sein. Ob es sich aber tatsächlich um eine angeborene fehlerhafte Bildung an diesen Stellen handelt, wie es Gottlieb und Greve anzunehmen geneigt sind, oder ob diese Kontinuitätstrennung erst durch nachträgliche Atrophie infolge von Traumata und durch mechanische Momente (Abkauung, zu intensive Reinigung) bewirkt wird, ist noch nicht geklärt.

An letzter Stelle muß noch auf Gebilde eingegangen werden, die in inniger Verbindung mit dem Schmelzoberhäutchen stehen und beim Kariesprozeß zweifellos wesentlich sind, auf die Lamellen, die Bödecker zuerst im Schmelz entdeckt hat, und die in neuerer Zeit Anlaß zu gründlichen und eingehenden Untersuchungen gegeben haben. Auf der einen Seite behauptet v. Ebner, W. Meyer und bis 1918 auch Gottlieb, daß es sich bei den Lamellen um unverkalkte interprismatische

Substanz handele, während Baumgartner, Walkhoff, Greve und Faber sie für schlecht verkalkte Prismen halten. Beiden bisher um die allgemeine Anerkennung kämpfenden Ansichten steht neuerdings Gottlieb ablehnend gegenüber und behauptet, daß die Lamellen Abkömmlinge des äußeren Schmelzepithels sind, und zwar dadurch entstanden, daß dieses Gewebe in Sprünge hineinwuchert, die auf bis jetzt noch ungeklärte Weise im Schmelz aufgetreten sind. Ebenso wie sein sekundäres Schmelzoberhäutchen, das ja auch ein Produkt des äußeren Schmelzepithels darstellt, können auch die Lamellen an der Vereinigungsstelle mit dem Schmelzoberhäutchen verhornen und je nach der Art und dem Ausmaß der Verhornung entweder eine Schutzvorrichtung oder das Gegenteil, ein praedisponierendes Moment für die Karies sein. Während Meyer diese Ansicht Gottliebs als unzulänglich bewiesen nicht gelten lassen will und die v. Ebnersche Ansicht unterstützt, äußert sich Orban in seiner Arbeit „Schmelz- und Zahnoberhäutchen, Schmelzlamellen und Büschel“ in demselben Sinne wie Gottlieb. Wie dem auch sei, in einem Punkte sind alle Autoren sich einig, nämlich, daß die Lamellen ein locus minoris resistentiae bei der Karies darstellen, wenn auch Gottlieb diese Behauptung nur auf die schlecht oder gar nicht verhornten Lamellen beschränkt.

Wenn man daran denkt, wie ungeklärt noch die Fragen bezüglich des normalen Schmelzoberhäutchens sind, wird man sich nicht wundern dürfen, daß man bei der Klärung der pathologischen Vorgänge in diesem Häutchen auf noch größere Schwierigkeiten stößt, was wohl ein Grund dafür war, daß dieses Gebiet lange Zeit wenig begangen worden ist. Andererseits lag die Ursache für die geringe Beachtung, die man dem Schmelzoberhäutchen bei dem Kariesprozeß schenkte, darin, daß die Anhänger der v. Ebnerschen Theorie einem so außerordentlich feinen Gebilde keine so große Bedeutung beimaßen. Im allgemeinen war man der Ansicht, daß die Karies des Schmelzoberhäutchens mit einer Aufhellung und einem „Knittrigwerden“ dieses Häutchens einsetzt, um in einer Kontinuitätstrennung und nachdem die Mikroorganismen durch diese Lücken auf die Schmelzoberfläche gedrungen sind, in einem Abheben des Schmelzoberhäutchens, und endlich völligem Auflösen zu enden. So lesen wir z. B. bei Baumgartner (1911 „über das Wesen der Zahnkaries“)“ „Man sieht zunächst

das S.O.H. heller, sowohl im weißen Lichte, wie auch photographisch im blauen Lichte. Als weiterer Fortschritt der Auflösung ist das Knittrigwerden der Begrenzungslinie des S.O.H. zu verzeichnen. Das nächste Stadium wäre die Kontinuitätstrennung desselben." Und Kantorowicz äußert 1912: „Das Schmelzoberhäutchen wird knittrig und endlich an einigen Stellen durchbrochen." In neuerer Zeit ist es die Arbeit von Greve: „Studien über den Beginn der Schmelzkaries" (1924), in der er dem Schmelzoberhäutchen beim Kariesprozeß besondere Aufmerksamkeit schenkt. Greve geht von dem Grundsatz aus, daß das unverletzte Schmelzoberhäutchen ein wesentlicher Schutz gegen die Zahnkaries ist und weder durch die „Mundsäuren", weil diese durch die Verdünnung mit dem Speichel zu schwach sind, noch durch die Bakterien angreifbar ist. „Bakterienanhäufung auf dem intakten S.O.H. ist wahrscheinlich unschädlich." Erst das mangelhaft ausgebildete Schmelzoberhäutchen zeigt den schädigenden Einflüssen nicht mehr den gewünschten Widerstand. Daß das Schmelzoberhäutchen eine so große Resistenz den Säuren gegenüber zeigt, ist schon von Kölliker und v. Ebner erwähnt worden. Letzterer schreibt: „Das Schmelzoberhäutchen ist eine verkalkte, gleichartige Haut, die durch ihre große Widerstandsfähigkeit gegen chemische Mittel sich auszeichnet und so zu einem trefflichen Schutze der Zahnkrone wird. Dieselbe verändert sich ebensowenig beim Kochen in Wasser, starker Essigsäure, Salzsäure, Schwefelsäure und Salpetersäure, nur wird sie in letzterer gelb." Indessen kann man heute diese Ansicht nicht mehr im vollen Maße teilen, da von verschiedenen Autoren bei Zusatz von Säure am Schmelzoberhäutchen wesentliche Veränderungen beobachtet werden konnten. Ich wiederhole die bereits erwähnte Stelle von Guido Fischer: „Es (das Schmelzoberhäutchen) scheint an Schliffen fast strukturlos, läßt aber nach Einwirkung von Säuren eine dem Schmelz ähnliche Wabenstruktur erkennen." Wenn Greve behauptet, die Mundsäuren seien zu schwach, um auf die Schmelzoberhäutchen einwirken zu können, so kann man ihm nur darin recht geben, daß diejenigen Säuren, die nach ihrer Entstehung unmittelbar und ausgedehnt mit dem Speichel in Verbindung treten (z. B. die Gärungsmilchsäure, die aus den Kohlenhydraten der Nahrung durch Fermentwirkung im Speichel entsteht), einmal durch die starke Verdünnung

und den raschen Forttransport und zweitens durch das Pufferungsvermögen des Speichels in ihrer Wirksamkeit gehemmt werden. Aus diesen Gründen vermögen sie keinen schädigenden Einfluß auf das Schmelzoberhäutchen auszuüben. Nicht aber glaubhaft ist es, daß das Schmelzoberhäutchen derjenigen Säure gewachsen wäre, die im Bereiche besonders geschützter Stellen von den Bakterien als Stoffwechselprodukt unterhalb der Beläge direkt auf der Zahnoberfläche dauernd gebildet wird und die sicher sehr aktiv ist, weil sie im Augenblick des Entstehens unverdünnt wirken kann; es sei denn, daß es unter dem Schutze eines gut verhornten sekundären Schmelzoberhäutchens sich befindet. Ich möchte an dieser Stelle hervorheben, daß man heute das Vorhandensein eines sekundären Schmelzoberhäutchens nicht mehr ganz in Abrede stellen kann. Man sieht es an den Schliffen bei der Entkalkung, unter den Belägen und im Zusammenhang mit den Lamellen so oft und so deutlich, daß man die Gottlieb sche Ansicht bestätigt findet. Wenn also dieses Gebilde wirklich vorhanden ist, so darf man auch bei den Untersuchungen über das Verhalten des Schmelzoberhäutchens der Karies gegenüber das sekundäre Schmelzoberhäutchen nicht ganz außer acht lassen, wie es Greve getan hat, der nur auf die Ameloblastenkutikula — also das primäre Schmelzoberhäutchen — eingegangen ist, da er besonders betont: „Das Schmelzoberhäutchen erscheint an den nach Gram gefärbten Schliffen bei einer Mindestvergrößerung von 1000 als ein auf der äußersten Schmelzgrenze liegendes gefügeloses Bändchen. Die Breite beträgt allerhöchstens 1 mm (also in Wirklichkeit weniger als 1 μ), was besonders hervorgehoben sei, um vor etwaigen falschen Bildansichten zu warnen."

Es könnte also bezüglich der Beschaffenheit des Schmelzoberhäutchens der Versuch gemacht werden, folgende Einteilung aufzustellen:

1. nämlich in ein Schmelzoberhäutchen, das sich aus einem noch vollkommen vorhandenen, verhornten, lückenlosen, primären und gut verhornten, ununterbrochenen sekundären Schmelzoberhäutchen zusammensetzt, ein Fall, mit dem wir es sicher bei den völlig kariesimmunen Gebissen zu tun haben;
2. in Zähne oder wenigstens Stellen an den Zähnen, bei denen das primäre Schmelzoberhäutchen atrophiert ist, während das sekundäre Schmelzober-

häutchen eine gute Verhornung aufzuweisen vermag;

3. in Stellen mit einem gleichmäßig verhornten, lückenlosen primären und vollkommen fehlenden oder mangelhaft verhornten sekundären Schmelzoberhäutchen, und endlich
4. in Stellen, wo sowohl das primäre als auch das sekundäre Schmelzoberhäutchen fehlen.

Selbstverständlich sind dabei noch die mannigfaltigsten Übergänge denkbar.

Die lückenhafte Bildung des primären Schmelzoberhäutchens beruht aber nicht, wie Gottlieb und Greve annehmen, auf einer entwicklungsgeschichtlichen Anlage; z. B. sagt Greve: „Neuere Untersuchungen, an denen namentlich Gottlieb beteiligt ist, haben ergeben, daß das S.O. keine einheitliche Schicht darstellt, sondern von Natur aus an manchen Stellen mangelhaft oder gar nicht ausgebildet ist," sondern diese Lücken sind lediglich als eine nachträgliche Atrophie, als Folgeerscheinung traumatischer und entzündlicher Vorgänge aufzufassen. Denn da man weiß, daß das primäre Schmelzoberhäutchen = Ameloblastenkutikula aus den Ameloblasten hervorgegangen ist, so würde man auch, wollte man Greve beistimmen, gleichzeitig behaupten, daß an der Stelle, wo das primäre Schmelzoberhäutchen entwicklungsgeschichtlich nicht angelegt ist, der Ameloblast degenerierte, und darum auch das Schmelzprisma fehlerhaft gebildet sei. Davon ist aber nichts zu beobachten. Daß man das primäre Schmelzoberhäutchen so selten zu Gesicht bekommt, hat nicht nur seinen Grund in der nachträglichen Atrophie, sondern denkbar ist auch, daß es in den besten Fällen zu einer so innigen Verschmelzung der beiden Schmelzoberhäutchen auf der Basis einer vollständigen, durch Verhornung bedingten Nivellierung kommt, die eine spätere Trennung unmöglich macht, was Weski bereits beobachten konnte.

Wenn nach dem Ausspruch von Greve besonders die Fissuren und Zahnhalsgegenden, sowie die Foramina coeca und Approximalflächen „Lieblingsstellen der beginnenden Karies" sind, weil sie derartige Lückenbildungen besonders reichlich aufweisen können, so läge doch näher, den Grund für das häufige Auftreten der Karies in diesen Gegenden darin zu suchen, daß es sich dabei 1. um Stellen handelt, bei denen nicht das

primäre, sondern das sekundäre Schmelzoberhäutchen fehlt, 2. daß hier solche Stellen in Frage kommen, die der künstlichen und natürlichen Reinigung entzogen, dauernd unter einem Bakterienhäutchen den schädigenden Einflüssen der Mikroorganismen ausgesetzt sind, um so mehr, als sie in reichem Maße von Lamellen durchzogen werden. Zeigt diese Vereinigungsstelle der Lamelle mit dem Schmelzoberhäutchen keine gute Verhornung, so können die Bakterien ungehindert bis nach dem Dentin zu vordringen. Vornehmlich diese Stellen bieten uns die schönsten Bilder, an denen wir die Veränderungen sowohl am primären als auch sekundären Schmelzoberhäutchen beim Kariesprozeß wahrnehmen können. Bevor ich aber an Hand einiger Bilder näher auf diese Vorgänge eingehe, soll noch einiges über die Bakterienbeläge gesagt werden, die bei der Karies von allergrößter Bedeutung sind.

Greve unterscheidet dabei: „Bakterienanhäufungen auf dem intakten S.O.“, die er für unschädlich hält, „Bakterienablagerungen in praeformierten Lücken des S.O.“ und Plaquebildung und definiert letztere als „Einnistung von Bakterien in einem Niederschlag von kohlenhydrathaltigen Ablagerungen aus der Mundhöhle auf dem nicht mehr intakten S.O.“. Da man ein Schmelzoberhäutchen, das praeformierte Lücken aufweist, als ein nicht mehr intaktes Schmelzoberhäutchen auffassen kann, so liegt einzig und allein der Unterschied, den Greve zwischen Bakterienablagerungen in praeformierten Lücken des Schmelzoberhäutchens und Plaquebildung macht, darin, daß er annimmt, im ersteren Falle fehlen die kohlenhydrathaltigen Ablagerungen aus der Mundhöhle. Indessen hat der Ausdruck „Plaque“ an dieser Stelle nur dann seine Berechtigung, wenn man dabei in Angleichung an die Dermatologie an einen Epitheldefekt sowohl im primären als auch im sekundären Schmelzoberhäutchen denkt, an welchen sich Mikroorganismen angesiedelt haben; ob diese aber in kohlenhydrathaltigen Ablagerungen leben oder nicht, ist dabei von ganz nebensächlicher Bedeutung; im übrigen erscheint es auch sehr zweifelhaft, ob es in der Mundhöhle überhaupt Bakterienablagerungen gibt, die nicht von derartigen Niederschlägen umgeben sind. Und wenn man auch annimmt, daß eine solche Möglichkeit besteht, dann hat Greve doch wohl bei der Erörterung der Bakterienbeläge eine wichtige Frage nicht hinreichend

berücksichtigt, nämlich das Verhalten des intakten primären Schmelzoberhäutchens (nach Greve definitives Schmelzoberhäutchen) unter einem Belag von kohlenhydrathaltigen Stoffen, in denen sich Bakterien festgesetzt haben. Denn man kann sich nicht gut vorstellen, daß derartige Niederschläge nur auf einem nicht mehr intakten Schmelzoberhäutchen zu finden sind.



Abb. 1 gibt sehr schön die Verhältnisse wieder. Das primäre Schmelzoberhäutchen (prim. SOH) steht noch mit der Lamelle L in Verbindung und hat sich vom sekundären Schmelzoberhäutchen (sek. SOH) losgelöst. Bei genauer Betrachtung konnte man bei X deutlich erkennen, daß das primäre Schmelzoberhäutchen mit dem sekundären zusammenläuft. Bei y ist die Entkalkungslinie des Schmelzes zu sehen.

Daß die vorangeschickten theoretischen Abhandlungen bezüglich der Zweischichtung des Schmelzoberhäutchens, seiner nur bedingten Säureresistenz und seiner geringen Widerstandsfähigkeit am Lamellenansatz auch in Wirklichkeit zu Recht bestehen, dafür spricht ihre Übereinstimmung mit den Untersuchungen und Beobachtungen an einer ganzen Reihe von Präparaten.

Was die technische Seite dieser Untersuchungen anlangt, so handelte es sich zum Teil um Längs- und Querschliffe leicht kariöser, extrahierter Zähne, die entweder sofort unter dem Deckglas entkalkt, oder zunächst in Celloidin eingebettet und dann in einem Gemisch von konzentrierter Salpetersäure und 80%igem Alkohol (in dem Verhältnis von 1 : 20) zur Entkalkung gebracht wurden; zum Teil, da die Präparate der eben genannten Methode keine präzisen, eindeutigen Bilder lieferten, um in Celloidin eingebettete und darauf entkalkte Unterkiefer-

partien. Von diesen wurden dann Serienschnitte angefertigt. Die Zahnschliffe wurden mit Karbol-Fuchsin, die Serienschnitte mit Hämatoxylin gefärbt.

Der Beweis für die Gliederung des Schmelzoberhäutchens in ein primäres und sekundäres gelingt praktisch nicht in dem ausgedehnten Maße, wie es wünschenswert wäre und zwar aus dem bereits im theoretischen Ab-



Ähnlich liegen die Dinge bei **Abb. 2.** Das streckenweise verdickte primäre Schmelzoberhäutchen zieht sich parallel zum sekundären Schmelzoberhäutchen, das hier und da Belag zeigt, hin. Der Übergang der beiden ist bei dem Lamellenansatz X nicht mehr erkennbar. Bei y finden wir wieder die Entkalkungsgrenze.

schnitt angegebenen Grunde, nämlich der durch die Verhornung bedingten Nivellierung der beiden Häutchen, die eine Trennung der beiden Häutchen nicht mehr ermöglicht. Ein wichtiges Argument, das für die Richtigkeit dieser Annahme spricht, ist der Ansatz und die innige Verbindung der Lamellen an und mit diesem vereinigten Schmelzoberhäutchen; denn die Lamellen nehmen gemäß ihres Ursprunges als unverkalkte interprismatische Substanz ihren Ausgang vom **primären** und nicht vom sekundären Schmelzoberhäutchen, wie Gottlieb annimmt. Wenn man demnach Bilder sieht, bei denen das Schmelzoberhäutchen wesentlich dicker ist als 1 μ und trotzdem ein unlöslicher Zusammenhang zwischen dem Häutchen und den Lamellen besteht, so kann man mit ziemlicher Sicherheit sagen, daß es sich an dieser Stelle um die innige Vereinigung der beiden Schmelzoberhäutchen handelt. Es gab aber auch sehr viele Bilder, die eindeutig für das Vorhandensein eines primären und sekundären Schmelzober-

häutchens sprachen; z. B. konnte man häufig beobachten, daß das primäre Schmelzoberhäutchen mit den Lamellen streckenweise vom sekundären Schmelzoberhäutchen sich losgelöst und nach dem Dentin zu bogenförmig vorgewölbt hatte, um dann meist am Lamellenansatz sich wieder mit dem sekundären Schmelzoberhäutchen zu vereinen. Daß man es bei diesen Bildansichten wirklich mit dem primären Schmelzoberhäutchen zu tun hatte, und nicht etwa mit der Entkalkungsgrenze der Schmelzprismen — eine Verwechselung in diesem Sinne ist dabei sehr gut denkbar — war aber daraus ersichtlich, daß Lamellen von diesem feinen Häutchen ihren Ursprung nahmen und die eigentliche Entkalkungsgrenze des Schmelzes weiter nach dem Dentin zu noch erkennbar war. Die infolge der Verhornung gelbliche Färbung des sekundären Schmelzoberhäutchens unterschied sich deutlich vom violetten Belag und ließ auch in dieser Hinsicht keine Zweifel zu (Bild 1 und 2).

Eine Erklärung für die Trennung der beiden Schmelzoberhäutchen voneinander, wie sie eben beschrieben wurde, findet man vielleicht darin, daß bei solchen Stellen eine mangelhafte Verhornung den Zusammenhang der beiden Häutchen nur sehr locker gestaltet hat; darum bewirkt die Säure der Bakterien, die unter den Belägen ihr Leben fristen, oder die Entkalkungsflüssigkeit eine gegenseitige Loslösung der Schmelzoberhäutchen. Kurz zusammenfassend ist also zu diesem ersten Punkte zu sagen: es gibt ein primäres und sekundäres Schmelzoberhäutchen, wenn auch diese Zweischichtung oftmals nicht klar zutage tritt, weil durch eine gleichmäßige Verhornung der beiden Häutchen ein einheitliches Band entsteht, wodurch eine Differenzierung unmöglich wird. Allerdings muß man sagen, daß konstant nur das **primäre** Schmelzoberhäutchen ist, das den letzten Rest der Basalschicht der Ameloblasten und ihrer Zwischenschicht darstellt. Das sekundäre Schmelzoberhäutchen finden wir zwar häufig, jedoch kann es auch ganz fehlen, ohne daß wir dann von pathologischen Verhältnissen sprechen könnten. Von einem definitiven Schmelzoberhäutchen nur dann zu reden, wenn es sich um ein vereinigtes primäres und sekundäres Schmelzoberhäutchen handelt, wäre daher nicht angebracht. Wie weit diese Verhältnisse auch für die Fissuren zutreffen, konnte nicht genau festgestellt werden, da es kaum einen Zahn gibt, bei dem die Fissur mikroskopisch

betrachtet kariesfrei ist. Aus dieser Tatsache könnte man den Schluß ziehen, daß man es hier mit Stellen zu tun hat, die eine mangelhafte Verhornung, wenn nicht gar ein vollständiges Fehlen des sekundären Schmelzoberhäutchens aufzuweisen haben, wodurch das primäre Schmelzoberhäutchen der Säureeinwirkung der Bakterien in höherem Grade ausgesetzt ist. Damit kommen wir zum Beweis der zweiten Behauptung, der nur bedingten Säureresistenz des Schmelzoberhäutchens.

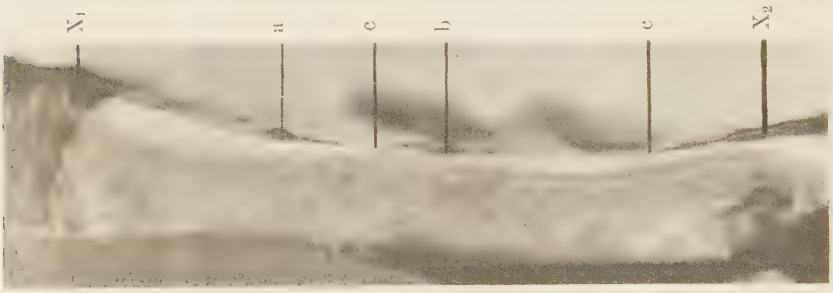

Auf **Abb. 3** sehen wir ein zum Teil bei c ganz feines normales primäres Schmelzoberhäutchen, das bei a und b unterhalb geringer Bakterienablagerung verstärkt erscheint. Bei X_1 und X_2 kann man aus der erheblichen Verbreiterung schließen, daß hier eine Vereinigung der beiden Häutchen stattgefunden hat. Parallel zum primären Schmelzoberhäutchen ist wiederum die Entkalkungsgrenze sichtbar.

Schon allein die Beobachtung, daß ein in Celloidin eingebetteter Zahnschliff, der in der oben genannten Weise entkalkt wird, sein Schmelzoberhäutchen allerdings nach längerer Zeit (36—48 Std.) nicht mehr erkennen läßt, spricht bereits für diese Annahme. Noch beredter und wichtiger sind aber die Bilder der Präparate, die uns die ganze Skala von Veränderungen sowohl am primären als auch am sekundären Schmelzoberhäutchen unter dem Einfluß der Bakterienbeläge deutlich vor Augen führen. Neben normalen Schmelzoberhäutchen, die unbeeinflußt ihren Belag tragen, sehen wir andererseits Stellen, an denen das Schmelzoberhäutchen gefaltet, gefasert, verdickt, gequollen ist, bis schließlich auch der Durchbruch erfolgt, und das Schmelzoberhäutchen für ganze Strecken abgehoben und zerstört wird (Bild 3).

Vergleichen wir diesen Befund mit den Aufzeichnungen Baumgartners über die Karies des Schmelzoberhäutchens, so finden wir, daß sie miteinander überein-

stimmen. Das „Knittrigwerden“ des Schmelzoberhäutchens ist gleichbedeutend mit dem gefalteten Schmelzoberhäutchen und die Aufhellung, die Baumgartner erwähnt, ist eine Folge der Quellung, die man besonders am sekundären Schmelzoberhäutchen beobachten kann. Durch die Säurewirkung nämlich kommt es zur Quellung, d. h. Auflockerung des Gewebes, und dadurch treten die einzelnen Epithelschichten deutlich hervor, und ihre feinen Grenzen bedingen die von uns wahrnehmbare Faserung.

Abb. 4 liefert uns ein typisches Bild vom primären Schmelzoberhäutchen und einer mangelhaft verhornten Lamellenansatzstelle. Das bei X normale, ganz feine Schmelzoberhäutchen verbreitert sich nach der Lamelle zu und unmittelbar an der Ansatzstelle erscheint es rechts gefasert, links gewunden. Die Lamelle selbst zeigt den schädigenden Einfluß der Bakterien, der sich bereits bis nach dem Dentin zu (y) erstreckt.

Die weitere Folge dieser Lokerung ist das Eindringen der Mikroorganismen in das Schmelzoberhäutchen, wodurch dieses noch eine wesentliche Verdickung erfährt, bis endlich die Bakterien durch das Schmelzoberhäutchen nach dem Schmelz sich ihren Weg gebahnt haben, also der Durchbruch erfolgt ist, und das Häutchen vom Schmelz losgelöst wird. Dieser Vorgang erinnert stark an die Beobachtung, die Euler an der Zementkutikula, die gleichbedeutend mit dem sekundären Schmelzoberhäutchen des Schmelzes ist, bei der Karies gemacht hat. Im Euler-Meyer, „Patho-Histologie der Zähne“ heißt es: „Die Zerstörung geht, wie Abb. 182 zeigt, in der Weise vor sich, daß sich zunächst Pilzrasen auf der Kutikula fest-

setzen. Bemerkenswert ist dabei, daß diese Pilzrasen sehr häufig nicht zur Leptothrix- sondern zur Streptothrixgruppe gehören. Die vielfach mit Kokken und Stäbchen untermischten Rasen, die den Plaques auf dem Schmelzoberhäutchen gleichzustellen sind, lockern allmählich ihr Substrat und durchsetzen es schließlich unter beträchtlicher Verbreiterung der Kutikula. Einmal zwischen Zement und Kutikula gelangt, breiten sich die Mikroorganismen rasch hier aus und heben die Kutikula auf große Strecken hin ab.“ Noch klarer läßt sich die Karies des Schmelzoberhäutchens an der Vereinigung mit den Lamellen darstellen. Wenn nicht bereits das Schmelzoberhäutchen in diesen Gegenden ganz der Karies zum Opfer gefallen ist, dann kann man oft deutlicher und ausgeprägter alle die krankhaften Vorgänge daran wahrnehmen, die an den vorangegangenen Bildern gezeigt wurden. Die Quellung ist intensiver, die Invasion der Bakterien erfolgt stärker und rascher durch die Lamelle nach dem Dentin zu, und in ganz kurzer Zeit greift der Kariesprozeß in die Tiefe (Bild 4).

Die mangelhafte Widerstandsfähigkeit hauptsächlich des primären Schmelzoberhäutchens an der Vereinigungsstelle mit der Lamelle ist in der Natur der Sache begründet. Das primäre Schmelzoberhäutchen ist zur Zeit der Entwicklung kein einheitlich fortlaufendes Gebilde, das den ganzen Zahn umkleidet, sondern setzt sich aus einzelnen Abschnitten zusammen, die durch die interprismatische Substanz miteinander verbunden werden. Erst durch die Verkalkung und speziell durch die Verhornung dieser äußersten Schicht kommt es zu einem gleichmäßigen Überzug. Unterbleibt nun im Bereich der interprismatischen Substanz sowohl die Kalkablagerng als auch die Verhornung, oder finden sie nur in ungenügendem Ausmaß statt, dann kommen die schwachen Stellen zustande, die den Mikroorganismen Tür und Tor öffnen, falls nicht ein gut verhorntes sekundäres Schmelzoberhäutchen ihnen einen Schutz gewährt.

Die Ursache der Veränderungen des Schmelzoberhäutchens ist wohl in allererster Linie die Säure der Bakterien am Boden der großen Beläge. Denn alle diese einzelnen Bilder von der Quellung bis zum Durchbruch können wir in schnellerer und zusammengedrängter Reihenfolge an Zahnschliffen beobachten, die wir direkt

unter dem Deckglas entkalken. Selbstverständlich spielen im Munde auch noch andere Faktoren eine Rolle.

Das Verhältnis der Karies zum Schmelzoberhäutchen wird in der Hauptsache durch zwei Momente bestimmt, erstens durch die Disposition, d. h. gute bzw. mangelhafte oder vollkommen fehlende Verhornung des Schmelzoberhäutchens und zweitens durch die äußeren Umstände, worunter man die Beläge, ungenügende Reinigung und Pflege des Mundes zu verstehen hat. Ob und wie weit wir heute imstande sind, die Verhornung des Schmelzoberhäutchens zu begünstigen, ist noch fraglich. Darum ist es aber doppelt erwünscht, dafür Sorge zu tragen, daß alle äußeren schädigenden Einflüsse beseitigt werden, die bei einem mangelhaft verhornten Schmelzoberhäutchen den Kariesprozeß fördern können. Zur Verhütung der Karies, so weit es in unseren Kräften steht, ist also die natürliche und künstliche Reinigung der Zähne und Mundschleimhäute, sowie die vollständige Sanierung des Mundes an erster Stelle zu nennen. Wie wichtig diese Forderung ist, ersieht man daraus, daß die Stellen der Zähne, an denen das Schmelzoberhäutchen durch Abkauung verloren gegangen ist, von der Karies selten befallen werden, da die durch den Kauakt bewirkte Reinigung eine längere Bakterienansammlung verhindert.

Schriftennachweis.

Andresen, Die Kolloidchemie der Zahnoberfläche.

Baumgartner, Über das Wesen der Zahnkaries. D.M.f.Z. 1911.

Black, Lehrbuch.

Euler, Der Epithelansatz in neuerer Beleuchtung. V.f.Z. 1923 H. 1.

Euler-Meyer, Patho-Histologie der Zähne. 1927.

Fischer, Bau und Entwicklung der Mundhöhle. 1909.

Fleischmann, Zur Pathogenese der Zahnkaries. Z.f.St. 1921 H. 3.

Gottlieb, Untersuchungen über die organische Substanz im Schmelz. Oe.U.V.f.Z. 1915.

— Ätiologie und Prophylaxe der Zahnkaries. Z.f.St. 1921.

— Der Epithelansatz am Zahn. D.M.f.Z. 1921.

Greve, Christian, Studien über den Beginn der Schmelzkaries. 1924.

Kantorowicz, Das Problem der Zahnkaries. Ergeb. d. Zahnheilk. 1912 Bd. III.

— Die Zahnheilkunde in Vorträgen. H. 21.

— Lehrbuch der klinischen Zahnheilkunde.

Meyer, W., Strittige Fragen in der Histologie des Zahnschmelzes. V.f.Z. 1925 H. 3.

— Schmelzlamellen und Schmelzbündel. D.M.f.Z. 1926.

— Die Anfertigung histologischer Schliffe. V.f.Z. 1925 H. 1.

Orban und Köhler, Die physiologische Zahnfleischtasche. Z.f.St. 1924 H. 6.

Orban, Beiträge zur Kenntnis der Schmelzlamellen. Korres.-Bl.f.Z. 1925 H. 2.

— Schmelz- und Zahnoberhäutchen, Schmelzlamellen und Büschel. 1926.

Port-Euler, Lehrbuch für Zahnheilkunde. 2. und 3. Aufl.

Türkheim, Kariesforschung. Fortschritte der Zahnheilkunde. 1925.

Lebenslauf.

Am 26. August 1902 wurde ich, Else Poplutz, Tochter des Gymnasiallehrers Hugo Poplutz, in Kattowitz O/S. geboren und in der katholischen Pfarrkirche getauft. Ich besuchte von 1909—1917 das städtische Lyzeum und von 1917—1922 die Oberrealstudienanstalt meiner Vaterstadt. Im März 1922 erhielt ich mein Zeugnis der Reife und bezog im Oktober desselben Jahres die Universität Göttingen, wo ich mich dem zahnärztlichen Studium widmete und 1924 mich der zahnärztlichen Vorprüfung unterzog.

Oktober 1924 setzte ich meine Studien an der Universität zu Breslau fort und erhielt im Mai 1927 meine Approbation als Zahnärztin.

Ich besitze die preußische Staatsangehörigkeit.